

# マルホ皮膚科セミナー

2020年8月24日放送

「第83回 日本皮膚科学会 東京・東部合同学会大会 ④

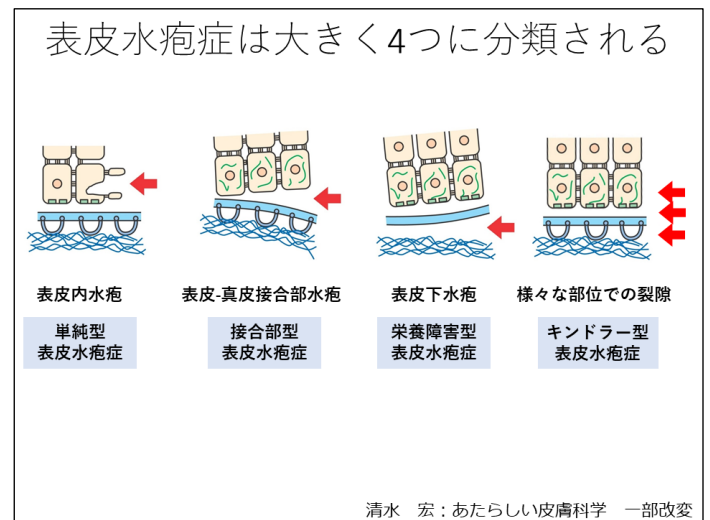
シンポジウム2 - 4 表皮水疱症の治療戦略」

奈良県立医科大学 皮膚科  
准教授 新熊 悟

## 表皮水疱症とは

表皮水疱症は、軽微な外力で全身の皮膚や粘膜に水疱やびらんを生じる遺伝性皮膚疾患です。今回、表皮水疱症の実地臨床から遺伝子治療や再生医療など、最新の治療戦略について概説させていただきます。

表皮水疱症は、主に表皮と真皮の接着に関わる様々なタンパク質の先天的な異常により発症します。変異のある遺伝子や、ミスセンス変異やナンセンス変異といった遺伝子変異の種類によって臨床症状は大きく異なります。水疱の形成される組織学的位置によって4つに大別されます。すなわち、表皮内で裂隙が形成される単純型、透明帯で裂隙が生じる接合部型、基底板直下で裂隙が生じる栄養障害型、さらに複数の部位で裂隙が生じるキンドラー型に分類されます。



## 治療

表皮水疱症に対する治療は、皮膚のケアや創傷処置などの姑息的治療が中心です。感染を予防するために、基本的には毎日洗浄を行います。びらん部の疼痛が強い場合は、生理食塩水を自宅で作製し、洗浄してもらいます。水疱が生じた場合は、圧が加わることで水

疱が周囲に拡大する可能性があるため、穿刺し、水疱内用液を除去することが望ましいとされています。びらん部の二次感染に対する抗生剤含有軟膏の外用や、創傷被覆材の貼付などで加療されます。また中等症から重症の患者さんでは、口腔粘膜病変による摂食困難や食道の狭窄によって、栄養を十分摂取できないことが多く、成長障害や病変の治癒の遷延につながります。血液検査や骨量測定など栄養評価を定期的に行い、経口もしくは胃瘻などから、栄養補給を促します。また、慢性炎症や低栄養状態に伴う貧血にも注意する必要があります。

### 表皮水疱症 友の会 (DebRA Japan)

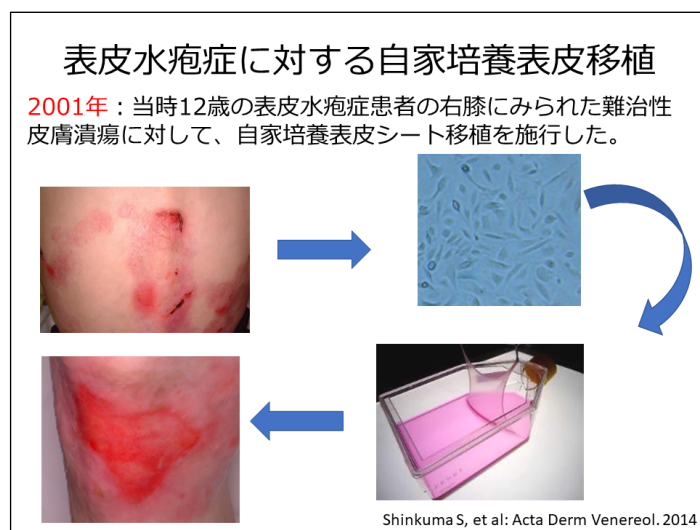
表皮水疱症患者さんを診察する際、患者のご家族から新生児期の処置の方法や就学に関する質問を受けることがあります。このような時は、患者会である「表皮水疱症友の会 (DebRA Japan)」をご紹介いただくと良いと思います。この患者会は 2008 年に発足し、現在、200 名以上の表皮水疱症患者さんが登録しています。「表皮水疱症 赤ちゃんのためのガイドブック」の配布、医療福祉情報、心の悩み相談などの情報交換を行っています。



### 自家培養表皮移植

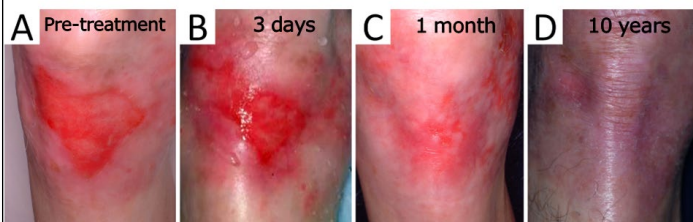それでは、表皮水疱症の最新の治療戦略に話を移らせていただきます。近年、一部の表皮水疱症患者に対し、自己表皮由来細胞シートが保険適応になりました。この細胞シートは重症熱傷や先天性巨大色素性母斑の切除後の創部にも用いられています。表皮水疱症では、栄養障害型および接合部型の患者さんで、4 週間程度持続もしくは潰瘍化と再上皮化を繰り返すびらん・潰瘍に対し用いることが可能です。

自己表皮由来細胞シートの臨床研究は 2001 年に北海道大学において、当時 12 歳の栄養障害型表皮水疱症の男児に対して行われまし



た。この男児の右膝に認められた難治性の皮膚潰瘍に、背部の皮膚から採取し作製した自己表皮由来細胞シートを移植しました。予想通り、この難治性の皮膚潰瘍は速やかに上皮化しました。しかし、患者由来の細胞シートは遺伝子変異を有する細胞で構成されているため、上皮化した表皮は再潰瘍化することが予想されました。しかし、興味深いことに10年以上もの間、植皮部において潰瘍の再発が認められませんでした。そこで、2011年に同様の治療を用いた企業主導治験が行われました。2001年の臨床研究と同様、早期に潰瘍の上皮化が認められましたが、その後、潰瘍が再発するなど、1例目のような長期間にわたる著明な効果が認められませんでした。そこで、我々は長期間にわたり良好な治療成績がみられた2001年の症例について再検討し、復帰変異モザイクという現象に着目するようになりました。

### 表皮水疱症に対する自家培養表皮移植

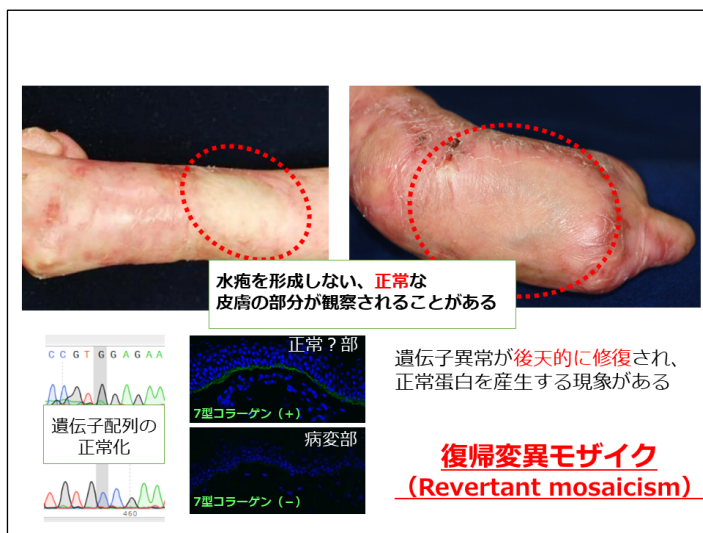

移植後14年が経過しているが、植皮部位に水疱や潰瘍をほとんど生じない  
これをもとに、2011-2012年に表皮水疱症に対する自家培養表皮移植シートの企業主導治験を行った。  
びらん・潰瘍の速やかな上皮化、疼痛の軽減の傾向が認められた。  
数ヶ月経過すると再び水疱を形成した。

Shinkuma S, et al: Acta Derm Venereol. 2014

### 復帰変異モザイク

一部の表皮水疱症患者さんでは、水疱を作らない正常皮膚様の部位が観察されることがあります。このような皮膚を採取して解析しますと、遺伝子異常が正常化した表皮細胞が含まれていることがあり、このような現象を復帰変異モザイクと言います。そもそも自己表皮由来細胞シートは患者由来の表皮細胞を用いており、遺伝子変異を有しています。そのため、上皮化した表皮の細胞にも遺伝子変異が残存し、移植部の皮膚の脆弱性が示唆されます。もし復帰変異モザイク部位の表皮角化細胞を培養することができれば、遺伝子変異が治った患者由来表皮細胞で構成される細胞シートを作製することが可能になると予想されます。実際に、2001年の臨床研究で用いた自己表皮由来細胞シートや植皮した右膝の皮膚から抽出した遺伝子を解析したところ、復帰変異モザイク細胞が含まれていることが明らかになりました。復帰変異モザイクから作製した自己表皮由来細胞シートを用いた治療件数はまだ少なく、長期的な治療の効果については、今後の症例の蓄積が待たれます。





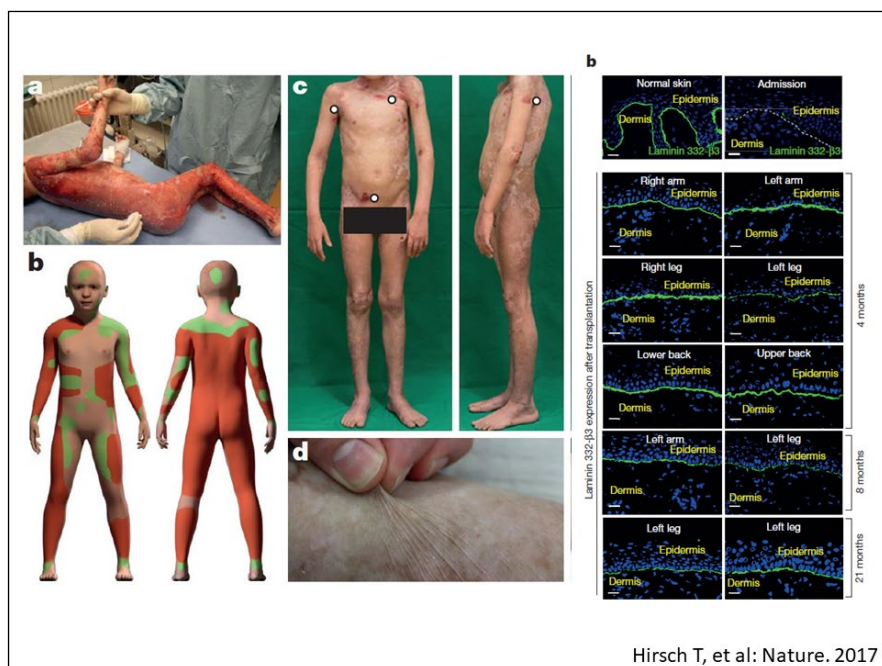## 遺伝子治療

復帰変異モザイクを用いた自己表皮由来細胞シート療法に加え、表皮水疱症の根治的治療法として、遺伝子治療が挙げられます。表皮水疱症の治療に用いられる遺伝子治療の標的細胞は、主に表皮角化細胞や真皮繊維芽細胞で、これらの細胞を対象に遺伝子治療を施し、生体内に細胞を戻す *ex vivo* 遺伝子治療の開発が欧米で行われています。世界初の表皮水疱症患者に対する遺伝子治療は、イタリアのグループによって 2006 年に報告されました。患者は表皮—

真皮の接着タンパク質であるラミニン 332 のラミニン  $\beta 3$  に対する遺伝子変異を有する 36 歳の接合部型表皮水疱症の男性でした。手掌から表皮幹細胞を採取し、レトロウイルスベクターを用いて、ラミニン  $\beta 3$  遺伝子を遺伝子導入し、その遺伝子治療をした細胞で培養表皮シートを作製し、右大腿の潰瘍部分に植皮するというものでした。植皮した部位の皮膚ではラミニン 332 の発現が認められ、また 2014 年に報告された続報でも良好な臨床経過をたどっているようです。その後も、同じグループが 49 歳および 7 歳の接合部型表皮水疱症患者に同様の遺伝子治療を行い、重大な副作用もなく、皮膚症状の改善が認められています。このように、レトロウイルスベクターを用いた遺伝子治療は非常に効果的であることが実証されています。しかし、レトロウイルスベクターによって導入された遺伝子は、宿主、つまり患者細胞のゲノムにランダムに組み込まれることが知られています。その結果、重要な遺伝子が破壊されることや、がん遺伝子の発現促進によって細胞ががん化する危険性があるため、安全面に関する課題を克服する必要があります。

## 遺伝子編集技術を用いた遺伝子治療の開発

そこで、近年、遺伝子編集技術を用いた遺伝子治療の開発が注目されています。遺伝子編集技術とは、DNA 切断酵素を用いて DNA 上の任意の部位を切断する技術です。この技術を応用することにより、遺伝性疾患患者の変異のある遺伝子配列を正常な遺伝子配列に書き換えることや、遺伝子を数塩基欠失もしくは挿入することが可能になります。前者の遺伝子配列を書き換える手法は、「相同組換え」とも呼ばれます。この相同組換えは、遺伝子変異部分を完全に正常な遺伝子に書き換えることが可能であるため、理想的な遺伝子



Hirsch T, et al: Nature. 2017

治療法と言えます。しかし、この「相同組換え」が生じる頻度は非常に低いため、「相同組換え」が生じた細胞だけを分離するために、様々な工夫を施す必要があります。さらに、正しく「相同組換え」を生じた細胞だけを分離し、治療に用いるためには、十分な細胞数を確保する必要があります。そこで、自己複製能を有する iPS 細胞技術とこの遺伝子編集技術を融合した治療法の開発が行われています。まだまだ研究段階であり、臨床応用化するまでにはさらなる研究が必要です。

## おわりに

今回、実際の臨床現場で行われている表皮水疱症の治療から、遺伝子治療や復帰変異モザイクを用いた再生医療など、表皮水疱症の治療戦略について概説しました。新規治療法が標準的な治療法になるためには、安全性と有効性いずれの面においてもさらに研究を重ねていく必要があると思います。表皮水疱症患者さんが少しでも快適な生活を送ることができるよう、尽力したいと思います。